

DOI: 10.24835/1607-0763-2019-3-44-53

Сравнительный анализ пациентов при сердечной ресинхронизирующей терапии в зависимости от наличия септального флеша при коротком периоде наблюдения

Широков Н.Е. *, Кузнецов В.А., Солдатова А.М., Криночкин Д.В., Малишевский Л.М.

Тюменский кардиологический научный центр – филиал Томского национального исследовательского медицинского центра Российской академии наук, Томск, Россия

Comparative analysis of patients with cardiac resynchronization therapy depending on septal flash presence

Shirokov N.E. *, Kuznetsov V.A., Soldatova A.M., Krinochkin D.V., Malishevskii L.M.

Tyumen Cardiology Research Center, Tomsk National Research Medical Center, Russian Academy of Sciences, Tomsk, Russia

Цель исследования: выявить клинические и морфофункциональные особенности у пациентов с хронической сердечной недостаточностью (ХСН) на фоне сердечной ресинхронизирующей терапии (СРТ) в зависимости от наличия септального флеша (SF).

Материал и методы. В исследование было включено 60 пациентов со II–IV функциональным классом ХСН по классификации NYHA (92,0% мужчин, 8,0% женщин, средний возраст $54,5 \pm 10,4$ года), 70,0% имели блокаду левой ножки пучка Гиса (БЛНПГ). Обследование проводили перед постановкой кардиостимулятора, на контрольной явке в сроке $10,6 \pm 3,6$ мес. SF – механическая аномалия движения межжелудочковой перегородки (МЖП) – определялся по данным отслеживания движения пятна (STE) и тканевой доплерографии (TDI). Пациенты с наличием SF составили 1-ю группу наблюдения ($n = 10$), пациенты без SF – 2-ю группу ($n = 50$).


Результаты. Исходно группы были сопоставимы по основным клиническим характеристикам, в том числе по наличию БЛНПГ и ширине комплекса QRS. Механическая межжелудочковая задержка была большей в 1-й группе (65,5 мс [53,5; 95,5] и 31,0 мс [15,0; 64,5]; $p = 0,026$). Задержки продольной деформации (Longitudinal strain, LS) по STE (257,5 мс [156,3; 293,8] и 323,5 мс [262,5; 377,8]; $p = 0,024$) и LS по TDI (204,0 мс [170,8; 260,3] и 434,0 мс [370,0; 489,0]; $p < 0,001$) были статистически значимо меньшими в группе с наличием SF при оценке базального сегмента МЖП. По данным логистической регрессии сочетание LS апикального сегмента МЖП по STE (ОШ 0,607; 95% ДИ 0,369–0,989;

$p = 0,048$) и задержки LS базального сегмента МЖП по TDI (ОШ 0,969; 95% ДИ 0,0945–0,993; $p = 0,011$) имело независимую связь с наличием SF. При проведении ROC-анализа чувствительность и специфичность этой модели в определении SF составили 87,5 и 86,5% соответственно (AUC = 0,939; $p < 0,01$). Средние изменения конечного систолического объема (КСО) левого желудочка (ЛЖ) (52,0 [32,5; 72,8] и 19,0 [1,3; 40,0]; $p = 0,002$) и фракции выброса (ФВ) ЛЖ (13,0 [5,5; 18,8] и 4,0 [2,0; 9,0]; $p = 0,002$) были статистически значимо большими у пациентов с наличием SF. Все пациенты 1-й группы имели суперответ на СРТ (уменьшение КСО ЛЖ $\geq 30\%$); 42,0% пациентов 2-й группы были супер-респондерами ($p < 0,001$).

Заключение. SF может определяться по данным STE и TDI с высокой степенью достоверности. SF ассоциирован с выраженной механической межжелудочковой диссинхронией и суперответом на СРТ. Больные с SF имеют достоверно лучшую динамику ФВ ЛЖ на фоне СРТ.

Ключевые слова: септальный флеш, сердечная ресинхронизирующая терапия, механическая диссинхрония, суперответ, блокада левой ножки пучка Гиса.

Ссылка для цитирования: Широков Н.Е., Кузнецов В.А., Солдатова А.М., Криночкин Д.В., Малишевский Л.М. Сравнительный анализ пациентов при сердечной ресинхронизирующей терапии в зависимости от наличия септального флеша при коротком периоде наблюдения. *Медицинская визуализация*. 2019; 23 (3): 44–53. DOI: 10.24835/1607-0763-2019-3-44-53.



Aim. To assess clinical and morpho-functional features of the heart in patients with congestive heart failure (CHF) after cardiac resynchronization therapy (CRT) depending on septal flash (SF).

Materials and methods. The study enrolled 60 patients (92.0% men, 8.0% women; mean age 54.5 ± 10.4 years; 70.0% had left bundle branch block (LBBB) with II-IV NYHA functional class CHF. SF (mechanical anomaly of interventricular septum (IVS) movement) is determined according to speckle tracking echocardiography (STE) and tissue Doppler imaging (TDI). Patients were divided into two groups: with SF (I group, $n = 10$) and without SF (II group, $n = 50$).

Results. At baseline the groups did not differ in main clinical characteristics including QRS width and LBBB. Mechanical interventricular delay was higher in group I (65.5 ms [53.5 ; 95.5] vs 31.0 ms [15.0 ; 64.5]; $p = 0.026$). Basal segment of IVS longitudinal strain (LS) delay by STE (257.5 ms [156.3 ; 293.8] vs 323.5 ms [262.5 ; 377.8]; $p = 0.024$) and LS delay by TDI (204.0 ms [170.8 ; 260.3] vs 434.0 ms [370.0 ; 489.0]; $p < 0.001$) were significantly lower in group with SF. According to logistic regression a combination of LS apical segment of IVS by STE (HR 0.607; 95% CI 0.369–0.989; $p = 0.048$) and LS delay basal segment of IVS by TDI (HR 0.969; 95% CI 0.0945–0.993; $p = 0.011$) had a relationship with SF. According to ROC analysis sensitivity and specificity of this model in SF definition in patients with CRT were 87.5% and 86.5% (AUC = 0.939; $p < 0.01$). Mean changes in LV ESV (52.0 ml [32.5 ; 72.8] vs 19.0 ml [1.3 ; 40.0]; $p = 0.002$) and LV ejection fraction (EF) (13.0% [5.5 ; 18.8] vs 4.0% [2.0 ; 9.0]; $p = 0.002$) were significantly higher in patients with SF. All patients in group I had a super-response to CRT (ESV LV decrease $\geq 30\%$); 42.0% patients in group II were superresponders ($p < 0.001$).

Conclusion. SF could be determined by STE and TDI. SF is associated with severe mechanical interventricular dyssynchrony and superresponse to CRT. Patients with SF have significantly better LV EF dynamics after CRT.

Keywords: septal flash, cardiac resynchronization therapy, mechanical dyssynchrony, superresponse, left bundle branch block.

Recommended citation: Shirokov N.E., Kuznetsov V.A., Soldatova A.M., Krinochkin D.V., Malishevskii L.M. Comparative analysis of patients with cardiac resynchronization therapy depending on septal flash presence. *Medical Visualization*. 2019; 23 (3): 44–53. DOI: 10.24835/1607-0763-2019-3-44-53.

Введение

Сердечная ресинхронизирующая терапия (СРТ) является одним из методов лечения пациентов с хронической сердечной недостаточностью (ХСН) и дисфункцией левого желудочка (ЛЖ). Известно, что в соответствии с критериями отбора, представленными в современных рекомендациях, порядка 30% пациентов не отвечают должным образом на терапию [1]. Поэтому актуальным является поиск предикторов ответа на СРТ.

Результаты метаанализов последних лет, исследующих влияние одного из критериев отбора – блокады левой ножки пучка Гиса (БЛНПГ) – на общую смертность и госпитализации ввиду деком-

пенсации ХСН, противоречивы [2, 3]. БЛНПГ является сложным гетерогенным нарушением проведения и в ряде случаев сопровождается изменением транссептального градиента давления. В результате возникает пресистолическое смещение базальных отделов межжелудочковой перегородки (МЖП) в полость ЛЖ до сочетанного движения его стенок [4]. Этот феномен – септальный флеш (septal flash, SF) – был впервые описан в 1982 г. [5]. По мнению ряда авторов, SF является лучшим независимым предиктором ответа на СРТ [6, 7].

В настоящее время для диагностики SF эффективно используется метод отслеживания движения пятна (Speckle Tracking Echocardiography, STE). Идентификация SF возможна при оценке всех видов деформации миокарда (strain): продольной, радиальной, циркулярной [7–9].

Неоднократно отмечалось, что признаки механической диссинхронии вместе с существующими критериями отбора являются более точными предикторами ответа на СРТ [10, 11]. Учитывая, что SF считается электромеханической аномалией, характеристика пациентов с его наличием представляется важной задачей.

Цель исследования

Выявить клинические и морфофункциональные особенности у пациентов с ХСН на фоне СРТ в зависимости от наличия SF.


Материал и методы

В исследование было включено 60 пациентов, включенных в “Регистр проведенных операций сердечной ресинхронизирующей терапии”®: 92,0% мужчин, 8,0% женщин; средний возраст составил $54,5 \pm 10,4$ года; 70,0% имели БЛНПГ [12].

Критерии отбора больных для имплантации кардиоресинхронизирующего устройства: II–IV функциональный класс ХСН по классификации NYHA; фракция выброса (ФВ) ЛЖ $\leq 35\%$; критерии внутрижелудочковой и/или межжелудочковой механической диссинхронии, учитывалась ширина комплекса QRS. Для оценки функционального класса ХСН использовали тест 6-минутной ходьбы (Т6М).

Эхокардиография (ЭхоКГ) была проведена согласно традиционной методике на аппарате фирмы Philips (IE-33, США) [13]. Оценка конечного диастолического объема (КДО) ЛЖ, конечного систолического объема (КСО) ЛЖ, ФВ ЛЖ осуществлялась с использованием бипланового метода по Simpson.

Импульсно-волновая доплерография в выводном тракте ЛЖ использовалась для диагностики внутрижелудочковой диссинхронии, о которой



свидетельствовало удлинение периода аортального предызгнания ≥ 140 мс. Внутривентрикулярная диссинхрония определялась также по величине интервала между пиками скоростей базальных сегментов МЖП и боковой стенки ЛЖ ≥ 60 мс при помощи Tissue Doppler Imaging (TDI). На наличие механической межжелудочковой диссинхронии указывало удлинение времени межжелудочковой механической задержки ≥ 40 мс [14].

SF идентифицировался как ранний обрыв септального сокращения в течение 70% фазы изгнания ЛЖ по данным STE и TDI [11]. Продольная деформация миокарда (Longitudinal strain, LS) и продольная скорость движения миокарда (Longitudinal velocity, LV) оценивались исходно при помощи STE в 6 сегментах четырехкамерной позиции сердца. LS и LV оценивались исходно при помощи TDI в 2 сегментах четырехкамерной позиции сердца.

Обследование больных проводилось перед имплантацией устройства и при контрольной явке в течение срока наблюдения $10,6 \pm 3,6$ мес. Все пациенты имели оптимальную медикаментозную терапию в соответствии с текущими рекомендациями [15].

Пациенты с наличием SF составили 1-ю группу наблюдения ($n = 10$), пациенты без этой аномалии – 2-ю группу ($n = 50$). Клиническая характеристика больных представлена в табл. 1, 2.

Статистический анализ проводился с помощью Statistical Package for the Social Sciences – IBM SPSS Statistics 23. Для определения нормальности

распределения был использован критерий Колмогорова–Смирнова. Для сравнения количественных величин при их нормальном распределении использован t-критерий Стьюдента, при ненормальном – критерии Манна–Уитни, Уилкоксона. При анализе качественных величин был использован показатель χ^2 Пирсона. Оценка корреляционных связей между парами количественных признаков осуществлялась с использованием анализа Спирмена. Для выявления предикторов суперответа использовалась логистическая регрессия. Для оценки диагностической значимости модели использовался ROC-анализ. Результаты представлены в виде $M \pm SD$ (где M – среднее арифметическое, SD – среднеквадратичное отклонение); медианы с интерквартильным размахом в виде 25-го и 75-го перцентилей. Данные представлены в абсолютных цифрах или процентах. За уровень статистической значимости различий изучаемых переменных принимали $p < 0,05$.

При определении суперответа – уменьшение КСО ЛЖ $\geq 30\%$ – учитывался срок его наибольшего снижения в течение жизни пациента, в том числе после контрольной явки в течение срока наблюдения.

Результаты


Исходно группы были сопоставимы по основным клиническим и функциональным характеристикам, включая Т6М (см. табл. 1). Только длительность комплекса QRS была статистически значимо большей в 1-й группе.

Таблица 1. Клинико-функциональная характеристика пациентов

Table 1. Clinical and functional patients characteristics

Показатель	1-я группа (n = 10)	2-я группа (n = 50)	p
Возраст, годы	$57,2 \pm 8,6$	$53,9 \pm 10,7$	0,37
Пол (муж, %)	90,0	94,0	0,53
Ишемическая КМП, %	80,0	50,0	0,15
ФК ХСН по NYHA, класс	$2,4 \pm 0,7$	$2,6 \pm 0,6$	0,36
ИМ в анамнезе, %	32,0	34,6	0,90
АГ, %	60,0	61,2	0,87
СД, %	20,0	14,0	0,64
QRS, мс	175,5 [146,0; 190,5]	131,0 [105,5; 166,0]	0,035
БЛНПГ, %	80,0	54,0	0,17
ФП, %	40,0	46,0	0,73
СРТ-Д, %	70,0	75,0	0,69
ЧКВ, %	0,0	8,0	0,36

Примечание. КМП – кардиомиопатия, ХСН – хроническая сердечная недостаточность, ФК ХСН по NYHA – функциональный класс ХСН по классификации NYHA, ФП – фибрилляция предсердий, СД – сахарный диабет, АГ – артериальная гипертензия, ИМ – инфаркт миокарда, БЛНПГ – блокада левой ножки пучка Гиса, СРТ-Д – комбинированная система для сердечной ресинхронизирующей терапии с функцией кардиовертера-дефибрилятора, ЧКВ – чрескожное коронарное вмешательство до определения суперответа на СРТ.



У пациентов с наличием SF исходно наблюдались более низкие значения КДО и КСО ЛЖ, КДД и КСД ЛЖ. В течение периода наблюдения в обеих группах произошло статистически значимое улучшение представленных эхокардиографических параметров. Однако наряду с КСО на контрольной явке были выявлены лучшие значения перечисленных показателей в 1-й группе наблюдения. Следует добавить, что средние изменения КДО и КСО ЛЖ, ФВ ЛЖ также статистически значимо различались: были больше у пациентов с наличием SF (см. табл. 2).

Все пациенты 1-й группы имели суперответ на СРТ. 42,0% пациентов 2-й группы были суперреспондерами, 30,0% – респондерами, 28,0% – нереспондерами. Наличие суперответа на СРТ статистически значимо различалось между группами ($p < 0,001$).

Тест 6-минутной ходьбы статистически значимо не различался между группами исходно ($392,8 \pm 61,7$ м и $336,7 \pm 83,4$ м; $p = 0,076$) и на контрольной явке ($440,2 \pm 53,9$ м и $390,8 \pm 94,5$ м; $p = 0,14$).

У пациентов с наличием SF исходно наблюдались более выраженные проявления механической межжелудочковой диссинхронии (табл. 3).

Были выявлены статистически значимые различия при оценке МЖП: в 1-й группе значения LS были выше в среднем и апикальном сегментах, LV – только в среднем сегменте. Задержка LS была статистически значимо меньшей в группе с наличием SF при оценке базального сегмента, задержка LV – базального и среднего сегментов (табл. 4).

При оценке боковой стенки ЛЖ только LS апикального сегмента различался статистически значимо – его значения были большими в 1-й группе

Таблица 2. Динамика эхокардиографических параметров

Table 2. Dynamics of echocardiographic parameters

Показатель	1-я группа (n=10)	2-я группа (n=50)	p
КДД ЛЖ, мм:			
исходно	63,7 ± 5,7	68,6 ± 6,1	0,013
контроль	59,0 [56,5; 61,0]*	66,0 [64,0; 71,0]	<0,001
средние изменения	5,0 [2,0; 6,8]	3,0 [3,0; 5,0]	0,95
КСД ЛЖ, мм:			
исходно	57,0 ± 3,5	59,0 ± 5,7	0,43
контроль	49,0 [44,0; 51,0]*	54,0 [50,3; 60,0]*	0,004
средние изменения	10,0 [4,5; 13,0]	5,0 [0,8; 6,75]	0,065
КДО ЛЖ, мл:			
исходно	206,9 ± 44,6	244,2 ± 43,9	0,018
контроль	170,0 [131,0; 187,0]*	223,5 [207,0; 272,0]*	<0,001
средние изменения	35,5 [19,8; 73,8]	16,0 [8,5; 35,0]	0,011
КСО ЛЖ, мл:			
исходно	139,6 ± 29,5	171,8 ± 36,9	0,012
контроль	94,5,0 [63,5; 113,0]*	142,5 [129,5; 184,8]*	<0,001
средние изменения	52,0 [32,5; 72,8]	19,0 [1,3; 40,0]	0,002
ФВ ЛЖ, %:			
исходно	32,5 ± 2,1	30,5 ± 4,3	0,16
контроль	44,5 [39,5; 51,3]*	35,0 [32,0; 38,0]*	<0,001
средние изменения	13,0 [5,5; 18,8]	4,0 [2,0; 9,0]	0,002

Примечание. КДД – конечно-диастолический диаметр, КСД – конечно-систолический диаметр, КДО ЛЖ – конечно-диастолический объем левого желудочка, КСО – конечно-систолический объем, ФВ ЛЖ – фракция выброса левого желудочка, * – значимая достоверность в сравнении с исходными данными ($p < 0,05$).

Таблица 3. Показатели механической диссинхронии

Table 3. Mechanical dyssynchrony parameters

Показатель	1-я группа (n = 10)	2-я группа (n = 50)	p
Период аортального предызгнания, мс	155,5 [128,8; 0; 193,8]	130,0 [108,0; 161,0]	0,052
Период предызгнания из легочной артерии, мс	100,0 [81,5; 114,0]	90,0 [85,0; 108,0]	0,37
Механическая межжелудочковая задержка, мс	62,5 [53,5; 95,5]	31,0 [15,0; 64,5]	0,026
Максимальная межсегментарная задержка, TDI, мс	60,5 [38,0; 114,8]	55,5 [29,0; 104,8]	0,87

Примечание. TDI – тканевая доплерография.




Таблица 4. Показатели метода отслеживания движения пятна

Table 4. Speckle Tracking Echocardiography parameters

Показатель	1-я группа (n = 10)	2-я группа (n = 50)	p
Базальный сегмент нижнеперегородочной стенки ЛЖ			
LS, %	1,9 [0,1; 5,8]	3,7 [0,8; 5,9]	0,32
Задержка LS, мс	257,5 [156,3; 293,8]	323,5 [262,5; 377,8]	0,024
LV, см/с	2,8 [2,0; 3,8]	2,4 [1,5; 2,9]	0,20
Задержка LV, мс	47,5 [23,8; 88,8]	105,5 [70,5; 152,8]	0,023
Средний сегмент нижнеперегородочной стенки ЛЖ			
LS, %	6,4 [2,7; 14,2]	3,1 [1,5; 5,4]	0,015
Задержка LS, мс	414,5 [272,8; 439,3]	278,0 [232,5; 343,5]	0,15
LV, см/с	3,5 [2,6; 4,8]	2,4 [1,9; 3,0]	0,017
Задержка LV, мс	32,0 [21,0; 90,8]	92,0 [38,0; 150,5]	0,047
Верхушечный сегмент перегородочной стенки ЛЖ			
LS, %	9,6 [3,4; 13,2]	5,5 [1,8; 8,3]	0,040
Задержка LS, мс	346,0 [303,0; 425,5]	300,0 [254,8; 388,3]	0,18
LV, см/с	2,5 [1,7; 3,5]	2,3 [1,6; 2,8]	0,28
Задержка LV, (мс)	63,5 [31,5; 88,8]	92,0 [52,5; 153,3]	0,102

Примечание. ЛЖ – левый желудочек, LS – longitudinal strain, LV – longitudinal velocity.

наблюдения (8,3% [1,1; 10,1] и 2,6% [0,6; 4,8] соответственно, $p = 0,024$).

Задержка LS по данным TDI в базальном сегменте МЖП была статистически значимо меньше в 1-й группе (204,0 [170,8; 260,3] мс и 434,0 [370,0; 489,0] мс; $p < 0,001$). LS, LV и задержка LV были меньшими в группе с наличием SF, имели тенденцию к статистически значимому различию. При

оценке базального бокового сегмента ЛЖ между группами не было выявлено достоверных отличий.

При корреляционном анализе была выявлена связь между задержками LS базального сегмента МЖП ($r = 0,762$; $p = 0,028$), оцененными при помощи STE и TDI в 1-й группе наблюдения.

По данным логистической регрессии в исходной совокупности переменных, достоверно отличавшихся в группах, сочетание LS апикального сегмента МЖП, оцененного при помощи STE (ОШ 0,607; 95% ДИ 0,369 – 0,989; $p = 0,048$) и задержки LS базального сегмента МЖП, оцененной при помощи TDI (ОШ 0,969; 95% ДИ 0,0945–0,993; $p = 0,011$), имело независимую связь с наличием SF.

При проведении ROC-анализа чувствительность и специфичность этой модели в определении SF составили 87,5 и 86,5% соответственно. Площадь под кривой (AUC) составила 0,939; $p < 0,001$, что соответствует высокому качеству предсказательной модели (рис. 1).

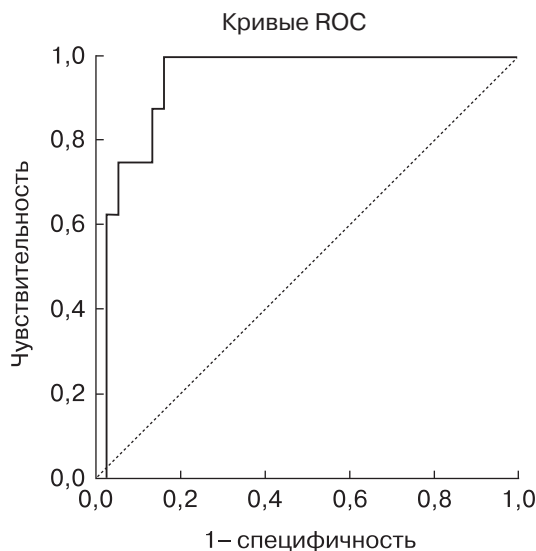


Рис. 1. Чувствительность и специфичность модели в определении SF.

Fig. 1. The sensitivity and specificity of the model in SF definition.

Обсуждение

При БЛНПГ переднебоковая поверхность правого желудочка возбуждается раньше ввиду распространения электрического импульса (ЭИ) через неповрежденную правую ножку пучка Гиса. Возбуждение происходит последовательно: по МЖП, передней стенке ЛЖ, переднебоковым отделам ЛЖ в вертикальной плоскости, достигая верхушку сердца. В последующем ЭИ направляется от верхушки ЛЖ к боковым и заднебоковым

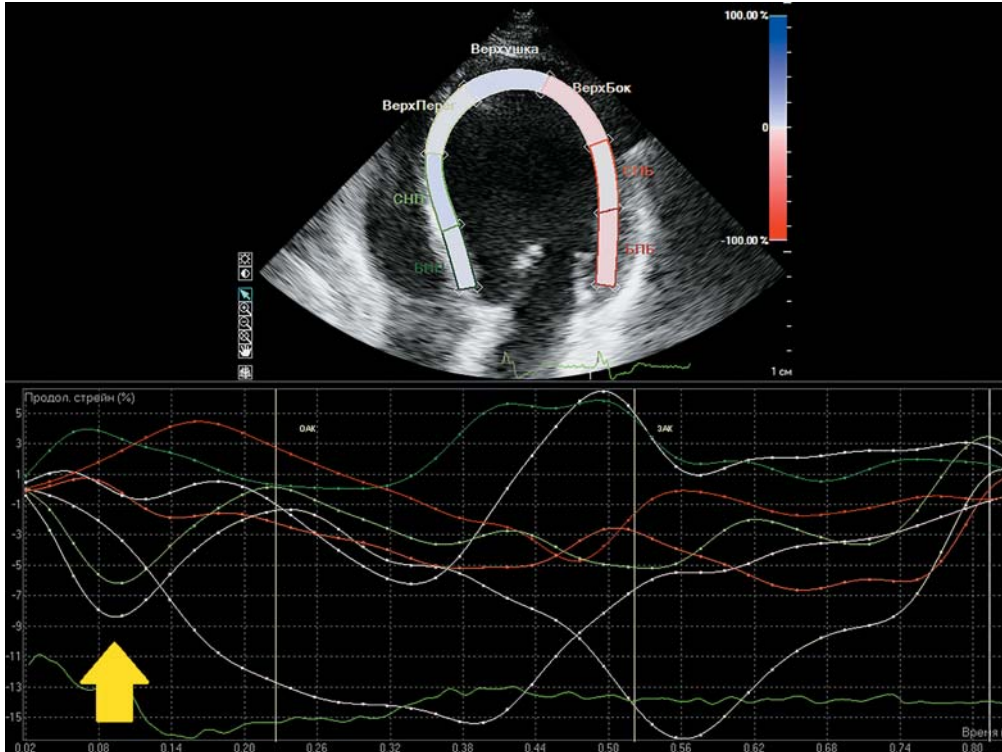



Рис. 2. Раннее пресистолическое наступление пика LS базального и среднего сегментов МЖП у пациента с наличием SF (указано стрелкой).

Fig. 2. Early presystolic LS peak in basal and middle IVS segments in a patient with SF (indicated by an arrow).

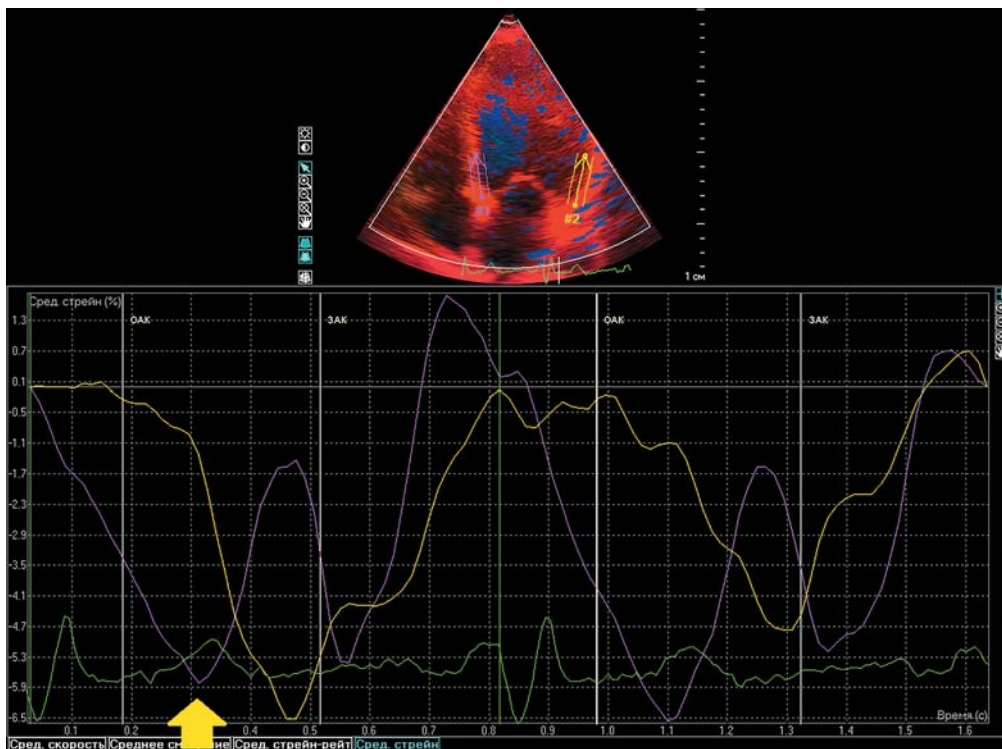



Рис. 3. Раннее систолическое наступление пика LS базального сегмента МЖП у пациента с наличием SF по данным TDI (указано стрелкой).

Fig. 3. Early systolic LS peak in basal IVS segment in a patient with SF assessed by TDI (indicated by an arrow).



отделам ЛЖ, достигая кольцо митрального клапана (МК). Формируется U-образный паттерн активации [16, 17].

Раннее транссептальное проведение ЭИ при БЛНПГ в ряде случаев сопровождается изменением транссептального градиента давления и возникновением паттерна SF [4, 18]. При этом максимальная скорость движения сегментов миокарда, следующая за проведением ЭИ, достигается при минимальном сопротивлении объема крови, находящегося в полости ЛЖ, – в период изоволюметрического сокращения ЛЖ. В нашем исследовании задержка пика LV в группе с наличием SF была статистически значимо меньшей либо имела тенденцию к снижению в каждом сегменте МЖП. Раннее септальное время наступления пика LV демонстрирует формирование первого компонента паттерна – преждевременное сокращение МЖП в течение 70% фазы изгнания, что статистически значимо подтверждается ранним наступлением пика LS в базальном сегменте МЖП в сравнении со 2-й группой наблюдения (рис. 2, 3). Таким образом, происходит anomальное пресистолическое смещение базальных и средних отделов МЖП в полость ЛЖ до сочетанного движения его стенок, так как не встречается сопротивления со стороны ЛЖ [4, 5].

LS, как и ФВ ЛЖ, отражает функциональный компонент деятельности сердца [19]. Важно отметить, что по данным нашего исследования в 1-й группе в базальном сегменте МЖП значение LS было ниже, что объясняется вторым компонентом паттерна – образованием феномена септального отклика (*septal rebound stretch*). Происходит прекращение укорочения МЖП ввиду позднего сокращения свободной стенки ЛЖ – оттягивания базальных сегментов МЖП сегментами свободной стенки ЛЖ в период сокращения последних [20].

Вероятно, формирование паттерна SF приводит к смещению задней сосочковой мышцы по направлению к кольцу МК и появлению ранней систолической митральной регургитации [21]. Таким образом, уменьшаются КСО и КСД ЛЖ. В нашем исследовании в 1-й группе наблюдения КСО ЛЖ был статистически значимо меньшим в сравнении со 2-й группой. Можно предположить, что перегрузка объемом ЛЖ еще не произошла, поэтому КДО и КДД ЛЖ в группе с SF не увеличены.

Поскольку МЖП является общей для обоих желудочков, нарушение проведения и обнаружение механических аномалий ее сокращения отражается и в явлениях межжелудочковой диссинхронии [11]. По нашим данным, комплекс *QRS* был статистически значимо шире в группе с наличием SF,

что отразилось на явлениях межжелудочковой механической диссинхронии. Межжелудочковая механическая задержка была статистически значимо большей в 1-й группе, что может подтверждать электромеханическую природу формирования SF.

Необходимо подчеркнуть, что комбинированный подход к идентификации SF – использование STE и TDI – повышает возможность прогнозировать ответ на СРТ, также улучшает оценку систолической функции ЛЖ [22, 23]. По данным нашего исследования, были выявлены выраженные связи между методами при оценке базального сегмента МЖП.

Известно, что суперреспондеры показывают лучшую динамику клинических и функциональных показателей в сравнении как с нереспондерами, так и с респондерами [24]. Поэтому предсказание суперответа на СРТ представляется важной актуальной задачей. Согласно результатам нашего исследования, наличие суперответа на СРТ статистически значимо различалось между группами. Все пациенты с наличием SF были суперреспондерами.


Заключение

Больные с SF демонстрируют достоверно лучшую динамику эхокардиографических параметров на фоне СРТ. STE и TDI могут эффективно использоваться для диагностики SF. Сочетание LS апикального сегмента МЖП, оцененного при помощи STE, и задержки LS базального сегмента МЖП, оцененной при помощи TDI, имеет независимую связь с наличием SF. SF ассоциирован с выраженной механической межжелудочковой диссинхронией. Наличие SF ассоциировано с суперответом на СРТ.

Ограничения

Набор материала для исследования проводился за следующий период: январь 2005 г. – октябрь 2018 г. За это время критерии отбора на СРТ изменялись в соответствии с действующими рекомендациями. Используемые в текущих рекомендациях критерии (ширина комплекса *QRS* более 150 мс и БЛНПГ) отсутствовали у ряда пациентов в связи с тем, что ширина комплекса *QRS* более 120 мс фигурировала в качестве основного критерия отбора на СРТ до 2013 г.


В своей практике первоначально мы опирались на общепринятые критерии отбора пациентов, которые включали признаки механической диссинхронии миокарда. При этом до момента последнего пересмотра рекомендаций мы использовали протокол госпиталя Святой Марии



(Лондон) для направления пациентов на СРТ, основу которого составляют данные спектрально-го тканевого доплеровского картирования [14].

Список литературы

1. Atherton J.J., Bauersachs J. 2016 ESC Guidelines for the diagnosis and treatment of acute and chronic heart failure – Web Addenda. 2016. <http://dx.doi.org/10.1093/eurheartj/ehw128>.
2. Sipahi I., Chou J.C., Hyden M., Rowland D.Y., Simon D.I., Fang J.C. Effect of QRS morphology on clinical event reduction with cardiac resynchronization therapy: meta-analysis of randomized controlled trials. *Am. Heart J.* 2012; 163 (2): 260–267. e3. <http://dx.doi.org/10.1016/j.ahj.2011.11.014>.
3. Cleland J.G., Abraham W.T., Linde C., Gold M.R., Young J.B., Daubert J.C., Sherfese L., Wells G.A., Tang A.S.L. An individual patient meta-analysis of five randomized trials assessing the effects of cardiac resynchronization therapy on morbidity and mortality in patients with symptomatic heart failure. *Eur. Heart J.* 2013; 34 (46): 3547–3556. <http://dx.doi.org/10.1093/eurheartj/ehs290>.
4. Gjesdal O., Remme E.W., Opdahl A., Skulstad H., Russell K., Kongsgaard E., Edvardsen T., Smiseth O.A. Mechanisms of abnormal systolic motion of the interventricular septum during left bundle-branch block. *Circ. Cardiovasc. Imaging.* 2011; 4: 264–273. <http://dx.doi.org/10.1161/circimaging.110.961417>.
5. Little W.C., Reeves R.C., Arciniegas J., Katholi R.E., Rogers E.W. Mechanism of abnormal interventricular septal motion during delayed left ventricular activation. *Circ. Res.* 1982; 65: 1486–1490. <http://dx.doi.org/10.1161/01.cir.65.7.1486>.
6. Poulidakis E., Aggeli C., Sideris S., Sfendouraki E., Koutagiar I., Katsaros A., Giannoulis E., Koukos M., Margioulas E., Lagoudakou S., Gatzoulis K., Dilaveris P., Kallikazaros I., Couloheri S., Stefanadis C., Tousoulis D. Echocardiography for prediction of 6-month and late response to cardiac resynchronization therapy: implementation of stress echocardiography and comparative assessment along with widely used dyssynchrony indices. *Int. J. Cardiovasc. Imaging.* 2019; 1–10. <http://dx.doi.org/10.1007/s10554-018-01520-6>.
7. Maruo T., Seo Y., Yamada S., Arita T., Ishizu T., Shiga T., Dohi K., Toide H., Furugen A., Inoue K., Daimon M., Kawai H., Tsuruta H., Nishigami K., Yuda S., Ozawa T., Izumi C., Fumikura Y., Wada Y., Doi M., Okada M., Takenaka K., Aonuma K. The Speckle Tracking Imaging for the Assessment of Cardiac Resynchronization Therapy (START) study. *Circ. J.* 2015; 79 (3): 613–622. <http://dx.doi.org/10.1253/circj.CJ-14-0842>.
8. Risum N., Tayal B., Hansen T.F., Bruun N.E., Jensen M.T., Lauridsen T.K., Saba S., Kisslo J., Gorcsan J. 3rd, Sogaard P. Identification of typical left bundle branch block contraction by strain echocardiography is additive to electrocardiography in prediction of long-term outcome after cardiac resynchronization therapy. *J. Am. Coll. Cardiol.* 2015; 66: 631–641. <http://dx.doi.org/10.1016/j.jacc.2015.06.020>.
9. Maréchaux S., Guiot A., Castel A.L., Guyomar Y., Semichon M., Delelis F., Heuls S., Ennezat P.V., Graux P., Tribouilloy C. Relationship between two-dimensional speckle-tracking septal strain and response to cardiac resynchronization therapy in patients with left ventricular dysfunction and left bundle branch block: a prospective pilot study. *J. Am. Soc. Echocardiogr.* 2014; 27: 501–511. <http://dx.doi.org/10.1016/j.echo.2014.01.004>.
10. Vereckei A., Szélényi Z., Kutya V., Zima E., Szénási G., Kiss M., Katona G., Karádi I., Merkely B. Novel electrocardiographic dyssynchrony criteria improve patient selection for cardiac resynchronization therapy. *Europace: European pacing, arrhythmias, and cardiac electrophysiology: journal of the working groups on cardiac pacing, arrhythmias, and cardiac cellular electrophysiology of the Eur. Soc. Cardiol.* 2016. <http://dx.doi.org/10.1093/europace/euw326>.
11. Risum N. Assessment of mechanical dyssynchrony in cardiac resynchronization therapy. *Dan. Med. J.* 2014; 61 (12): B4981.
12. Кузнецов В.А., Колунин Г.В., Харац В.Е. и др. Регистр проведенных операций сердечной ресинхронизирующей терапии. Свидетельство о государственной регистрации базы данных № 2010620077 от 1 февраля 2010 г.
13. Шиллер Н., Осипов М.А. Клиническая эхокардиография. М.: МЕДпресс-информ, 2018. 344 с.
14. Кузнецов В.А. Сердечная ресинхронизирующая терапия: избранные вопросы. М.: Абис, 2007. 128 с.
15. Мареев В.Ю., Фомин И.В., Агеев Ф.Т. и др. Клинические рекомендации ОССН-РКО-РНМОТ. Сердечная недостаточность: хроническая (ХСН) и острая декомпенсированная (ОДСН). Диагностика, профилактика и лечение. *Кардиология.* 2018; 58 (6S): 8–158. <http://dx.doi.org/10.18087/cardio.2475>.
16. Auricchio A., Fantoni C., Regoli F., Carbucchio C., Goette A., Geller C., Kloss M., Klein H. Characterization of left ventricular activation in patients with heart failure and left bundle branch block. *Circulation.* 2004; 109: 1133–1139. <http://dx.doi.org/10.1161/01.CIR.0000118502.91105.F6>.
17. Byrne M.J., Helm R.H., Daya S., Osman N.F., Halperin H.R., Berger R.D., Kass D.A., Lardo A.C. Diminished left ventricular dyssynchrony and impact of resynchronization in failing hearts with right versus left bundle branch block. *J. Am. Coll. Cardiol.* 2007; 50: 1484–1490. <http://dx.doi.org/10.1016/j.jacc.2007.07.011>.
18. Little W.C., Reeves R.C., Arciniegas J., Katholi R.E., Rogers E.W. Mechanism of abnormal interventricular septal motion during delayed left ventricular activation. *Circ. Res.* 1982; 65: 1486–1490.
19. Voigt J.U., Pedrizzetti G., Lysyansky P., Marwick T.H., Houle H., Baumann R., Pedri S., Ito Y., Abe Y., Metz S., Song J.H., Hamilton J., Sengupta P.P., Kolias T.J., d'Hooge J., Aurigemma G.P., Thomas J.D., Badano L.P. Definitions for a common standard for 2D speckle tracking echocardiography: consensus document of the EACVI/ASE/Industry Task Force to standardize deformation imaging. *Eur. Heart J. Cardiovasc. Imaging.* 2015; 16 (1): 1–11. <https://doi.org/10.1093/ehjci/jeu184>.
20. Walmsley J., Huntjens P.R., Prinzen F.W., Delhaas T., Lumens J. Septal flash and septal rebound stretch have different underlying mechanisms. *Am. J. Physiol. Heart. Circ. Physiol.* 2016; 310: H394–H403. <http://dx.doi.org/10.1152/ajpheart.00639.2015>.
21. Kanzaki H., Bazaz R., Schwartzman D., Dohi K., Sade L.E., Gorcsan J. 3rd. A mechanism for immediate reduction in mitral regurgitation after cardiac resynchronization




therapy: insights from mechanical activation strain mapping. *J. Am. Coll. Cardiol.* 2004; 44 (8): 1619–1625. <http://dx.doi.org/10.1016/j.jacc.2004.07.036>.

22. Leitman M., Lysyansky P., Sidenko S., Shir V., Peleg E., Binenbaum M., Kaluski E., Krakover R., Vered Z. Two-dimensional strain—a novel software for real-time quantitative echocardiographic assessment of myocardial function. *J. Am. Soc. Echocardiogr.* 2004; 17: 1021–1029. <http://dx.doi.org/10.1016/j.echo.2004.06.019>.
23. Gorcsan J. 3rd, Tanabe M., Bleeker G.B., Suffoletto M.S., Thomas N.C., Saba S., Tops L.F., Schalij M.J., Bax J.J. Combined longitudinal and radial dyssynchrony predicts ventricular response after resynchronization therapy. *J. Am. Coll. Cardiol.* 2007; 50: 1476–1483. <http://dx.doi.org/10.1016/j.jacc.2007.06.043>.
24. Doltra A., Bijnens B., Tolosana J.M., Borràs R., Khatib M., Penela D., De Caralt T.M., Castel M.Á., Berruezo A., Brugada J., Mont L., Sitges M. Mechanical abnormalities detected with conventional echocardiography are associated with response and midterm survival in CRT. *JACC: Cardiovascular Imaging.* 2014; 7 (10): 969–979. <http://dx.doi.org/10.1016/j.jcmg.2014.03.022>.

References

1. Atherton J.J., Bauersachs J. 2016 ESC Guidelines for the diagnosis and treatment of acute and chronic heart failure – Web Addenda. 2016. <http://dx.doi.org/10.1093/eurheartj/ehw128>.
2. Sipahi I., Chou J.C., Hyden M., Rowland D.Y., Simon D.I., Fang J.C. Effect of QRS morphology on clinical event reduction with cardiac resynchronization therapy: meta-analysis of randomized controlled trials. *Am. Heart J.* 2012; 163 (2): 260–267. e3. <http://dx.doi.org/10.1016/j.ahj.2011.11.014>.
3. Cleland J.G., Abraham W.T., Linde C., Gold M.R., Young J.B., Daubert J.C., Sherfese L., Wells G.A., Tang A.S.L. An individual patient meta-analysis of five randomized trials assessing the effects of cardiac resynchronization therapy on morbidity and mortality in patients with symptomatic heart failure. *Eur. Heart J.* 2013; 34 (46): 3547–3556. <http://dx.doi.org/10.1093/eurheartj/ehz290>.
4. Gjesdal O., Remme E.W., Opdahl A., Skulstad H., Russell K., Kongsgaard E., Edvardsen T., Smiseth O.A. Mechanisms of abnormal systolic motion of the interventricular septum during left bundle-branch block. *Circ. Cardiovasc. Imaging.* 2011; 4: 264–273. <http://dx.doi.org/10.1161/circimaging.110.961417>.
5. Little W.C., Reeves R.C., Arciniegas J., Katholi R.E., Rogers E.W. Mechanism of abnormal interventricular septal motion during delayed left ventricular activation. *Circ. Res.* 1982; 65: 1486–1490. <http://dx.doi.org/10.1161/01.cir.65.7.1486>.
6. Poulidakis E., Aggeli C., Sideris S., Sfendouraki E., Koutagiar I., Katsaros A., Giannoulis E., Koukos M., Margioulas E., Lagoudakou S., Gatzoulis K., Dilaveris P., Kallikazaros I., Couloheri S., Stefanadis C., Tousoulis D. Echocardiography for prediction of 6-month and late response to cardiac resynchronization therapy: implementation of stress echocardiography and comparative assessment along with widely used dyssynchrony indices. *Int. J. Cardiovasc. Imaging.* 2019; 1–10. <http://dx.doi.org/10.1007/s10554-018-01520-6>.
7. Maruo T., Seo Y., Yamada S., Arita T., Ishizu T., Shiga T., Dohi K., Toide H., Furugen A., Inoue K., Daimon M., Kawai H., Tsuruta H., Nishigami K., Yuda S., Ozawa T., Izumi C., Fumikura Y., Wada Y., Doi M., Okada M., Takenaka K., Aonuma K. The Speckle Tracking Imaging for the Assessment of Cardiac Resynchronization Therapy (START) study. *Circ. J.* 2015; 79 (3): 613–622. <http://dx.doi.org/10.1253/circj.CJ-14-0842>.
8. Risum N., Tayal B., Hansen T.F., Bruun N.E., Jensen M.T., Lauridsen T.K., Saba S., Kisslo J., Gorcsan J. 3rd, Sogaard P. Identification of typical left bundle branch block contraction by strain echocardiography is additive to electrocardiography in prediction of long-term outcome after cardiac resynchronization therapy. *J. Am. Coll. Cardiol.* 2015; 66: 631–641. <http://dx.doi.org/10.1016/j.jacc.2015.06.020>.
9. Maréchaux S., Guiot A., Castel A.L., Guyomar Y., Semichon M., Delelis F., Heuls S., Ennezat P.V., Graux P., Tribouilloy C. Relationship between two-dimensional speckle-tracking septal strain and response to cardiac resynchronization therapy in patients with left ventricular dysfunction and left bundle branch block: a prospective pilot study. *J. Am. Soc. Echocardiogr.* 2014; 27: 501–511. <http://dx.doi.org/10.1016/j.echo.2014.01.004>.
10. Vereckei A., Szélényi Z., Kutyifa V., Zima E., Szénási G., Kiss M., Katona G., Karádi I., Merkely B. Novel electrocardiographic dyssynchrony criteria improve patient selection for cardiac resynchronization therapy. *Europace: European pacing, arrhythmias, and cardiac electrophysiology: journal of the working groups on cardiac pacing, arrhythmias, and cardiac cellular electrophysiology of the Eur. Soc. Cardiol.* 2016. <http://dx.doi.org/10.1093/europace/euw326>.
11. Risum N. Assessment of mechanical dyssynchrony in cardiac resynchronization therapy. *Dan. Med. J.* 2014; 61 (12): B4981.
12. Kuznetsov V.A., Kolunin G.V., Harac V.E. et al. Register of Cardiac Resynchronization Therapy. [Svidetel'stvo o gosudarstvennoj registracii bazy dannyh № 2010620077 ot 1 fevralya 2010 goda.] (In Russian)
13. Shiller N., Osipov M.A. Clinical Echocardiography. M.: MEDpress-inform, 2018. 344 p. (In Russian)
14. Kuznetsov V.A. Cardiac resynchronization therapy: selected questions. M.: Abis, 2007. 128 p. (In Russian)
15. Mareev V.YU., Fomin I.V., Ageev F.T. et al. Clinical recommendations SSHF-RSC-RSMST. Heart failure: congestive (CHF) and acute decompensated (ADHF). Diagnosis, prevention and treatment. *Kardiologiya.* 2018; 58 (6S): 8–158. <http://dx.doi.org/10.18087/cardio.2475>. (In Russian)
16. Auricchio A., Fantoni C., Regoli F., Carbucicchio C., Goette A., Geller C., Kloss M., Klein H. Characterization of left ventricular activation in patients with heart failure and left bundle branch block. *Circulation.* 2004; 109: 1133–1139. <http://dx.doi.org/10.1161/01.CIR.0000118502.91105.F6>.
17. Byrne M.J., Helm R.H., Daya S., Osman N.F., Halperin H.R., Berger R.D., Kass D.A., Lardo A.C. Diminished left ventricular dyssynchrony and impact of resynchronization in failing hearts with right versus left bundle branch block. *J. Am. Coll. Cardiol.* 2007; 50: 1484–1490. <http://dx.doi.org/10.1016/j.jacc.2007.07.011>.
18. Little W.C., Reeves R.C., Arciniegas J., Katholi R.E., Rogers E.W. Mechanism of abnormal interventricular septal motion during delayed left ventricular activation. *Circ. Res.* 1982; 65: 1486–1490.



19. Voigt J.U., Pedrizzetti G., Lysyansky P., Marwick T.H., Houle H., Baumann R., Pedri S., Ito Y., Abe Y., Metz S., Song J.H., Hamilton J., Sengupta P.P., Kolias T.J., d'Hooge J., Aurigemma G.P., Thomas J.D., Badano L.P. Definitions for a common standard for 2D speckle tracking echocardiography: consensus document of the EACVI/ASE/Industry Task Force to standardize deformation imaging. *Eur. Heart J. Cardiovasc. Imaging*. 2015; 16 (1): 1–11. <https://doi.org/10.1093/ehjci/jeu184>.
20. Walmsley J., Huntjens P.R., Prinzen F.W., Delhaas T., Lumens J. Septal flash and septal rebound stretch have different underlying mechanisms. *Am. J. Physiol. Heart. Circ. Physiol.* 2016; 310: H394–H403. <http://dx.doi.org/10.1152/ajpheart.00639.2015>.
21. Kanzaki H., Bazaz R., Schwartzman D., Dohi K., Sade L.E., Gorcsan J. 3rd. A mechanism for immediate reduction in mitral regurgitation after cardiac resynchronization therapy: insights from mechanical activation strain mapping. *J. Am. Coll. Cardiol.* 2004; 44 (8): 1619–1625. <http://dx.doi.org/10.1016/j.jacc.2004.07.036>.
22. Leitman M., Lysyansky P., Sidenko S., Shir V., Peleg E., Binenbaum M., Kaluski E., Krakover R., Vered Z. Two-dimensional strain—a novel software for real-time quantitative echocardiographic assessment of myocardial function. *J. Am. Soc. Echocardiogr.* 2004; 17: 1021–1029. <http://dx.doi.org/10.1016/j.echo.2004.06.019>.
23. Gorcsan J. 3rd, Tanabe M., Bleeker G.B., Suffoletto M.S., Thomas N.C., Saba S., Tops L.F., Schalij M.J., Bax J.J. Combined longitudinal and radial dyssynchrony predicts ventricular response after resynchronization therapy. *J. Am. Coll. Cardiol.* 2007; 50: 1476–1483. <http://dx.doi.org/10.1016/j.jacc.2007.06.043>.
24. Doltra A., Bijns B., Tolosana J.M., Borr s R., Khatib M., Penela D., De Caralt T.M., Castel M. , Berruezo A., Brugada J., Mont L., Sitges M. Mechanical abnormalities detected with conventional echocardiography are associated with response and midterm survival in CRT. *JACC: Cardiovascular Imaging*. 2014; 7 (10): 969–979. <http://dx.doi.org/10.1016/j.jcmg.2014.03.022>.

Для корреспонденции*: Широков Никита Евгеньевич – 625026, Россия, Тюмень, ул. Мельникайте, д. 111. Тюменский кардиологический научный центр – филиал Томского национального исследовательского медицинского центра РАН. Тел.: 8-982-945-38-54 (моб.). E-mail: nikita.shirokov.1993@mail.ru

Широков Никита Евгеньевич – младший научный сотрудник лаборатории инструментальной диагностики научного отдела инструментальных методов исследования Тюменского кардиологического научного центра – филиала Томского НИМЦ, Тюмень.

Кузнецов Вадим Анатольевич – доктор мед. наук, профессор, заслуженный деятель науки РФ, научный консультант Тюменского кардиологического научного центра – филиала Томского НИМЦ, Тюмень.

Солдатова Анна Михайловна – канд. мед. наук, научный сотрудник лаборатории инструментальной диагностики научного отдела инструментальных методов исследования Тюменского кардиологического научного центра – филиала Томского НИМЦ, Тюмень.

Криночкин Дмитрий Владиславович – канд. мед. наук, заведующий отделением ультразвуковой диагностики, старший научный сотрудник лаборатории инструментальной диагностики научного отдела инструментальных методов исследования Тюменского кардиологического научного центра – филиала Томского НИМЦ, Тюмень.

Малишевский Лев Михайлович – лаборант-исследователь лаборатории инструментальной диагностики научного отдела инструментальных методов исследования Тюменского кардиологического научного центра – филиала Томского НИМЦ, Тюмень.

Contact*: Nikita E. Shirokov – Russia, Tyumen, 625026, Melnikaite 111. Tyumen Cardiology Research Centre, Tomsk National Research Medical Centre of the Russian Academy of Sciences. Phone: +7-982-945-38-54. E-mail: nikita.shirokov.1993@mail.ru

Nikita E. Shirokov – junior researcher of Instrumental Diagnostics Laboratory, Scientific Department of Instrumental Research Methods, Tyumen Cardiology Science Center, Tomsk National Research Medical Center of the Russian Academy of sciences, Tyumen.

Vadim A. Kuznetsov – doct. of med. sci., Professor, Honored Scientist of the Russian Federation, scientific consultant of Tyumen cardiology science center, Tomsk national research medical center of the Russian Academy of sciences, Tyumen.

Anna M. Soldatova – cand. of med. sci., researcher of instrumental diagnostics laboratory, scientific department of instrumental research methods, Tyumen cardiology science center, Tomsk national research medical center of the Russian Academy of sciences, Tyumen.

Dmitry V. Krinochkin – cand. of med. sci., Head of ultrasound diagnostics department, Senior researcher of instrumental diagnostics laboratory, scientific department of instrumental research methods, Tyumen cardiology science center, Tomsk national research medical center of the Russian Academy of sciences, Tyumen.

Leo M. Malishevskii – laboratory assistant of instrumental diagnostics laboratory, scientific department of instrumental research methods, Tyumen cardiology science center, Tomsk national research medical center of the Russian Academy of sciences, Tyumen.

Поступила в редакцию 29.03.2019.

Принята к печати 09.07.2019.

Received on 29.03.2019.

Accepted for publication on 09.07.2019.