© Коллектив авторов, 2020

Успешное этапное лечение катетер-ассоциированной диссекции правой коронарной артерии

Сапожников С.С., Зырянов И.П., Бухвалов В.А.

Тюменский кардиологический научный центр – филиал ФГБНУ «Томский национальный исследовательский медицинский центр» Российской академии наук, Тюмень

Сапожников Станислав Сталикович, науч. сотр. лаборатории рентгенэндоваскулярных методов диагностики и лечения;

Зырянов Игорь Павлович, канд. мед. наук, заведующий отделом рентгенэндоваскулярных методов диагностики и лечения;

Бухвалов Виктор Александрович, врач по рентгенэндоваскулярным методам диагностики и лечения

Представлен клинический случай пациентки со стенокардией напряжения, которой была выполнена диагностическая коронароангиография, осложнившаяся в последующем диссекцией устья правой коронарной артерии с формированием атриовентрикулярной блокады. По этому поводу в остром периоде было проведено стентирование проксимального сегмента правой коронарной артерии. Снижение кровотока в дистальном сегменте было расценено как массивный тромбоз, и вводились ингибиторы рецепторов IIb/IIIa. В последующем острый болевой синдром повторился и на контрольной коронароангиографии были обнаружены частичный тромбоз стента в правой коронарной артерии и отсутствие антеградного кровотока в дистальном сегменте артерии. При детальном исследовании коронароангиограмм было выявлено, что ранее установленный стент находился в ложном просвете. С помощью микрокатетера другой коронарный проводник был проведен в истинный просвет, и правая коронарная артерия была успешно стентирована от устья.

Ключевые слова: хроническая ишемическая болезнь сердца; диссекция коронарной артерии; ложный просвет; чрескожное коронарное вмешательство; стентирование.

A patient with angina pectoris underwent diagnostic coronary angiography which was complicated with subsequent dissection of the ostium of the right coronary artery with the atrio-ventricular block. For this reason, in the acute period, stenting of the proximal segment of the right coronary artery was performed. A decrease in blood flow in the distal segment was regarded as massive thrombosis, and IIb/IIIa receptor inhibitors were introduced. Subsequently, acute pain syndrome recurred, and a partial stent thrombosis in the right coronary artery and the absence of antegrade blood flow in the distal artery segment were detected on the control coronary angiography. A detailed examination of the coronary angiogram revealed that the previously installed stent was in a false lumen. Using a microcatheter, the other coronary guidewire was inserted into the true lumen, and the right coronary artery was successfully stented from the ostium.

Keywords: chronic coronary heart disease; coronary artery dissection; false lumen; percutaneous coronary intervention; stenting.

Пациентка 45 лет поступила с диагнозом: «ИБС: стенокардия напряжения II ФК. Артериальная гипертония 2 стадии, 1 степени, риск 2. ХСН I ФК по NYHA. Дислипидемия». Поступила в Тюменский кардиологический научный центр из соседнего региона для проведения плановой коронароангиографии (КАГ). Жалобы при поступлении на сжимающие загрудинные боли при физической нагрузке и психоэмоциональном возбуждении. По данным ЭКГ: синусовый ритм с частотой 61 сокращение в минуту. ЭхоКГ: удовлетворительная систолодиастолическая функция ЛЖ, ФВ 61%.

Правым трансрадиальным доступом диагностическими катетерами JR4 5 Fr и JL3.5 5 Fr была выполнена селективная ангиография правой (ПКА) и левой (ЛКА) коронарных артерий. По данным КАГ: сбалансированный тип коронарного кровотока, выявлены отсутствие значимых поражений в ЛКА (рис. 1, *а*, *б*), а также пограничное поражение в средней трети ПКА с аневризматическим расширением (рис. 1, *в*, *г*).

После диагностической процедуры больная была переведена в палату под наблюдение лечащего врача. Однако спустя 15 мин после перевода в отделение она пожаловалась на внезапную боль за грудиной с иррадиацией в живот, ощущение потливости. Электрокардиография зафиксировала АВ-блокаду 1 ст. (ЧСС 52 уд/мин), элевацию сегмента ST в отведениях II, III, aVF с реципрокными депрессиями в отведениях I, aVL, АД 112/72 мм рт. ст. После этого пациентка была экстренно доставлена в рентгеноперационную. Параллельно с транспортировкой в катетерную лабораторию больная получила нагру-

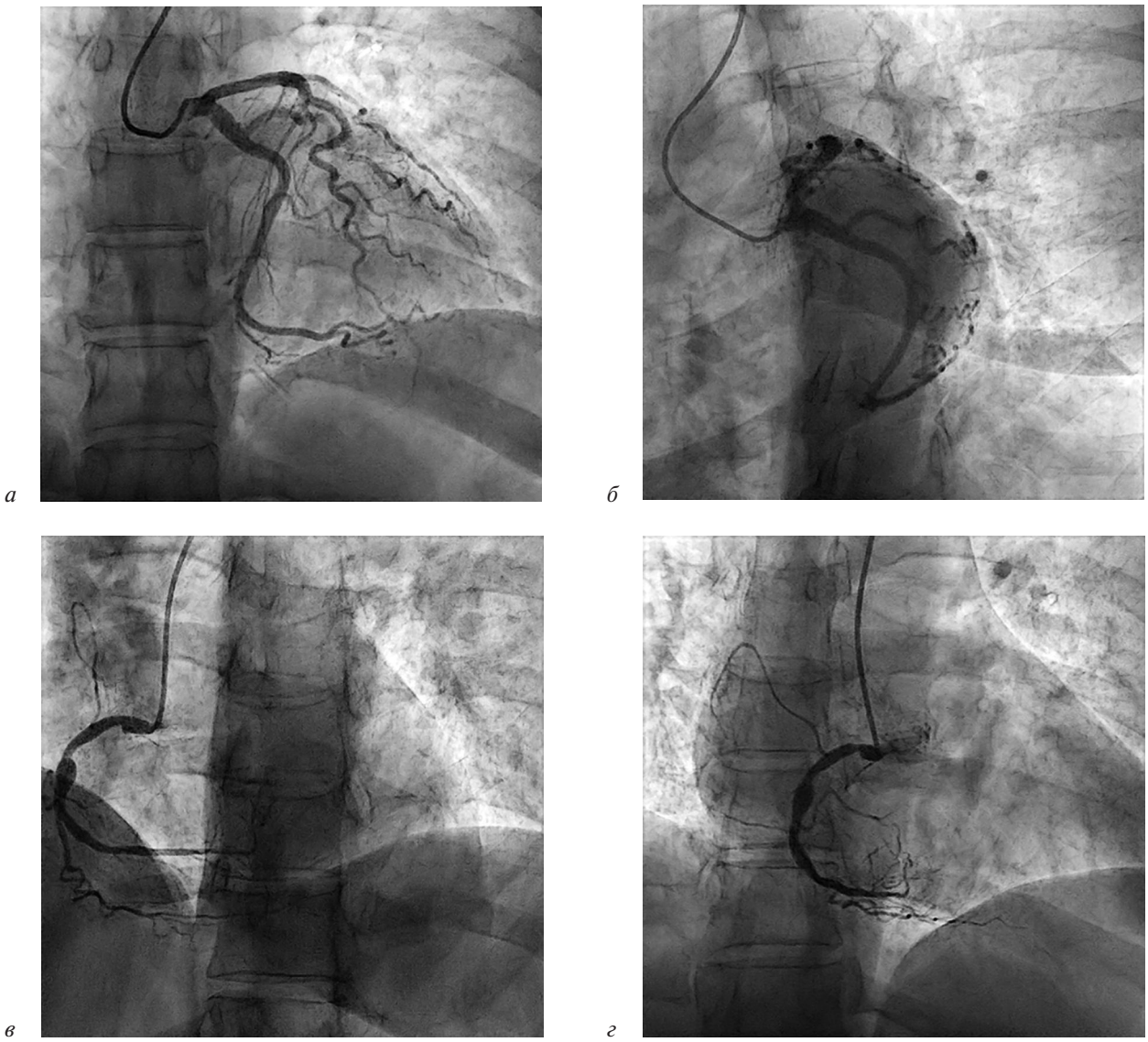

Рис. 1. Коронароангиограммы ЛКА (*а*, *б*) и ПКА (*в*, *г*)

зочную дозу тикагрелора, была выполнена адекватная аналгезия.

Посредством левого трансрадиального доступа была катетеризирована ПКА проводниковым катетером JR4. Контрольная ангиография выявила спиралевидную диссекцию (тип D) ПКА на протяжении от проксимального до среднего сегмента (рис. 2, *а*). Затем коронарный проводник Balance петлей был проведен до дистального отдела ПКА. В место диссекции был подведен

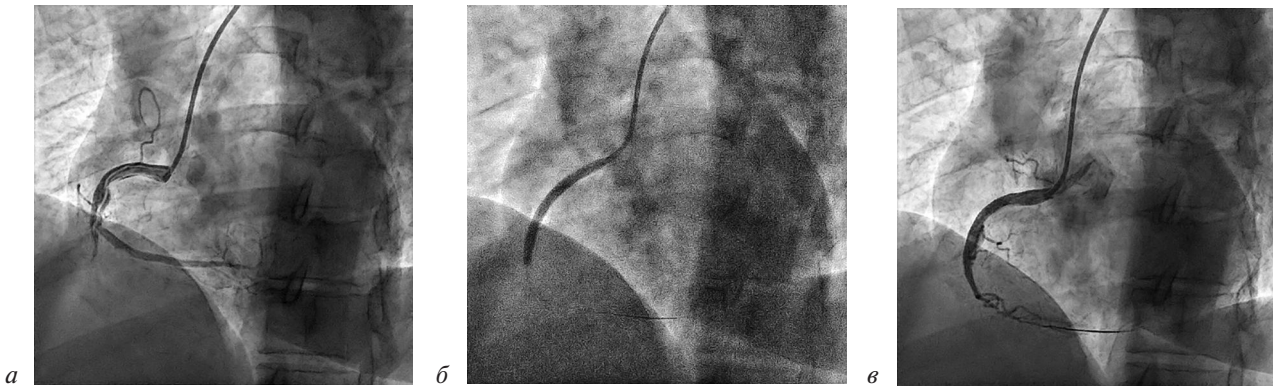

Рис. 2. Диссекция ПКА (*а*), имплантация стента в ПКА (*б*), окклюзия дистального сегмента ПКА (*в*)

и имплантирован стент с лекарственным покрытием (СЛП) 4,0×48 мм (рис. 2, *б*). Контрольная КАГ выявила восстановление кровотока до среднего сегмента ПКА с контрастированием ветви острого края, однако полностью отсутствовало контрастирование дистального сегмента ПКА (рис. 2, *в*).

Данное состояние было расценено как массивный тромбоз и впоследствии эмболизация просвета дистальной трети ПКА (феномен no-reflow). С целью купирования феномена невосстановленного коронарного кровотока начато введение итегрилина по схеме. На момент введения болюсной дозы ингибитора рецепторов тромбоцитов IIb/IIIa пациентка отмечала отсутствие болевого синдрома. По мониторингу ЭКГ в стандартных отведениях не наблюдалось девиации сегмента ST. Учитывая отсутствие ангинозных болей, стабильную гемодинамику, а также отсутствие девиации сегмента ST, принято решение о переводе пациентки в блок интенсивной терапии для продолжения терапии и наблюдения. На контрольной ЭКГ: синусовый ритм 55 сокращений в минуту, отмечается положительная динамика в виде снижения сегмента ST на изолинию, АД 124/64 мм рт. ст. ЭхоКГ без отрицательной динамики. Продолжено микроструйное введение интегрилина. Впоследствии больная жалоб не предъявляла, гемодинамика была стабильная.

Через 2 сут пациентка пожаловалась на ухудшение состояния – возобновление ангинозных болей. По ЭКГ синусовый ритм, АВ-блокада 2 ст., ЧСС 45 уд/мин, АД 98/68 мм рт. ст. Пациентка категорически отказалась от контрольной КАГ. Болевой синдром был купирован наркотическими анальгетиками, продолжена консервативная терапия в условиях палаты интенсивной терапии. На следующие сутки на ЭКГ синусовый ритм (ЧСС 50 уд/мин), АВ-блокада 2 ст., эпизоды полной АВ-блокады, признаки инфаркта миокарда нижней стенки без зубца Q (рис. 3).

Больная была проинформирована о том, что в случае усугубления нарушения АВ-проводимости и появления гемодинамической нестабильности будет необходима имплантация постоянного искусственного водителя ритма. После этого она дала согласие на проведение контрольной КАГ и возможного ЧКВ. Правым трансрадиальным доступом проводниковым катетером JR4 6 Fr была катетеризирована ПКА. На контрольной ангиографии был визуализирован частичный тромбоз стента в ПКА, отсутствие антеградного кровотока в дистальной трети ПКА (рис. 4, *а*). Было принято решение выполнить попытку реканализации ПКА. Впоследствии коронарный проводник Fielder XT-A был проведен через ранее установленный стент в среднюю треть ПКА, все попытки провести его в дистальную треть ПКА оказались неудачны – проводник «проваливался» в ветвь острого края (ВОК). Для контроля позиции коронарного проводника левым трансрадиальным доступом была катетеризирована ЛКА (диагностическим катетером JL3.5 6 Fr). Параллельно в ПКА был подведен второй коронарный проводник Pilot 150, однако и техника параллельных проводников не позволила провести какой-либо из проводников в дистальную треть ПКА (рис. 4, *б*).

Детальный анализ ангиограммы показал наличие устьевой диссекции ПКА. С целью предупреждения распространения диссекции на синус аорты во время вмешательства было решено выполнить стентирование устья ПКА (рис. 5, *а*). Для прикрытия диссекции был выбран СЛП 4,5×12 мм. При попытке его проведения в просвет ПКА – резкое сопротивление, принято решение осуществить предилатацию. Однако попытка завести баллонный катетер 2,75×15 мм также оказалась неудачна. В данной ситуации возникло предположение, что коронарные проводники были проведены через проксимальную ячею стента. С целью более оптимального трекинга коронарный проводник Fielder XT-A был

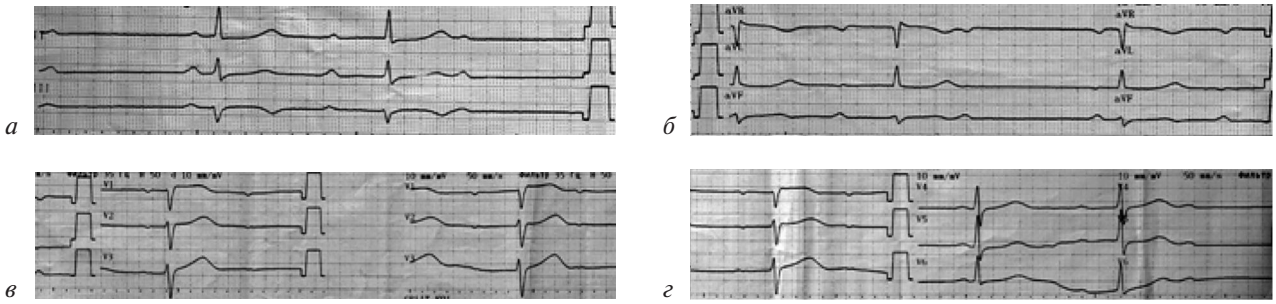

Рис. 3. Результаты электрокардиографии (*а–г*)

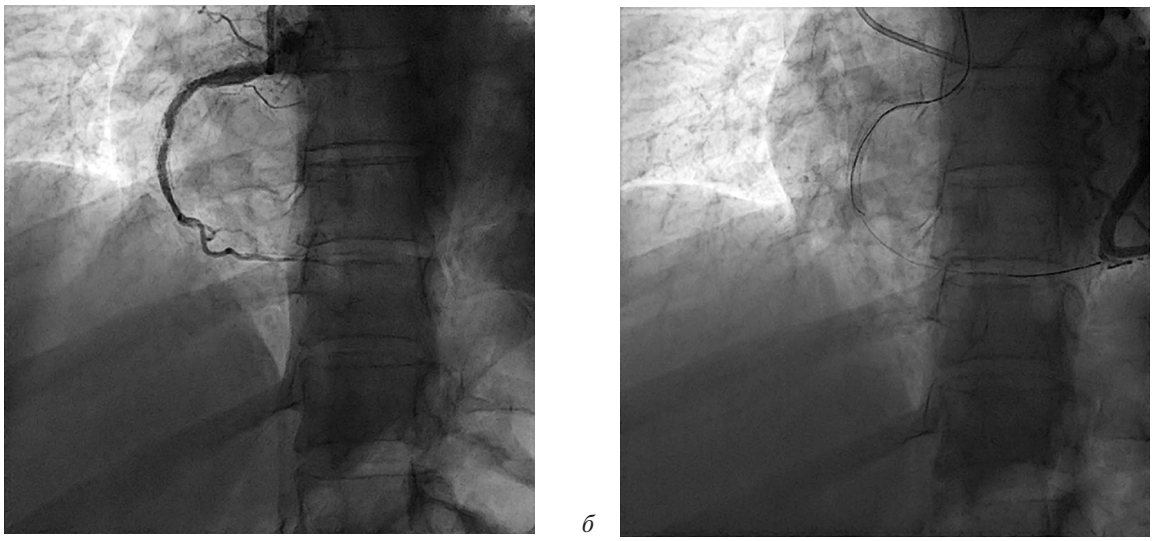

Рис. 4. Тромбоз стента в ПКА (*а*), попытка реканализации техникой параллельных проводников (*б*)

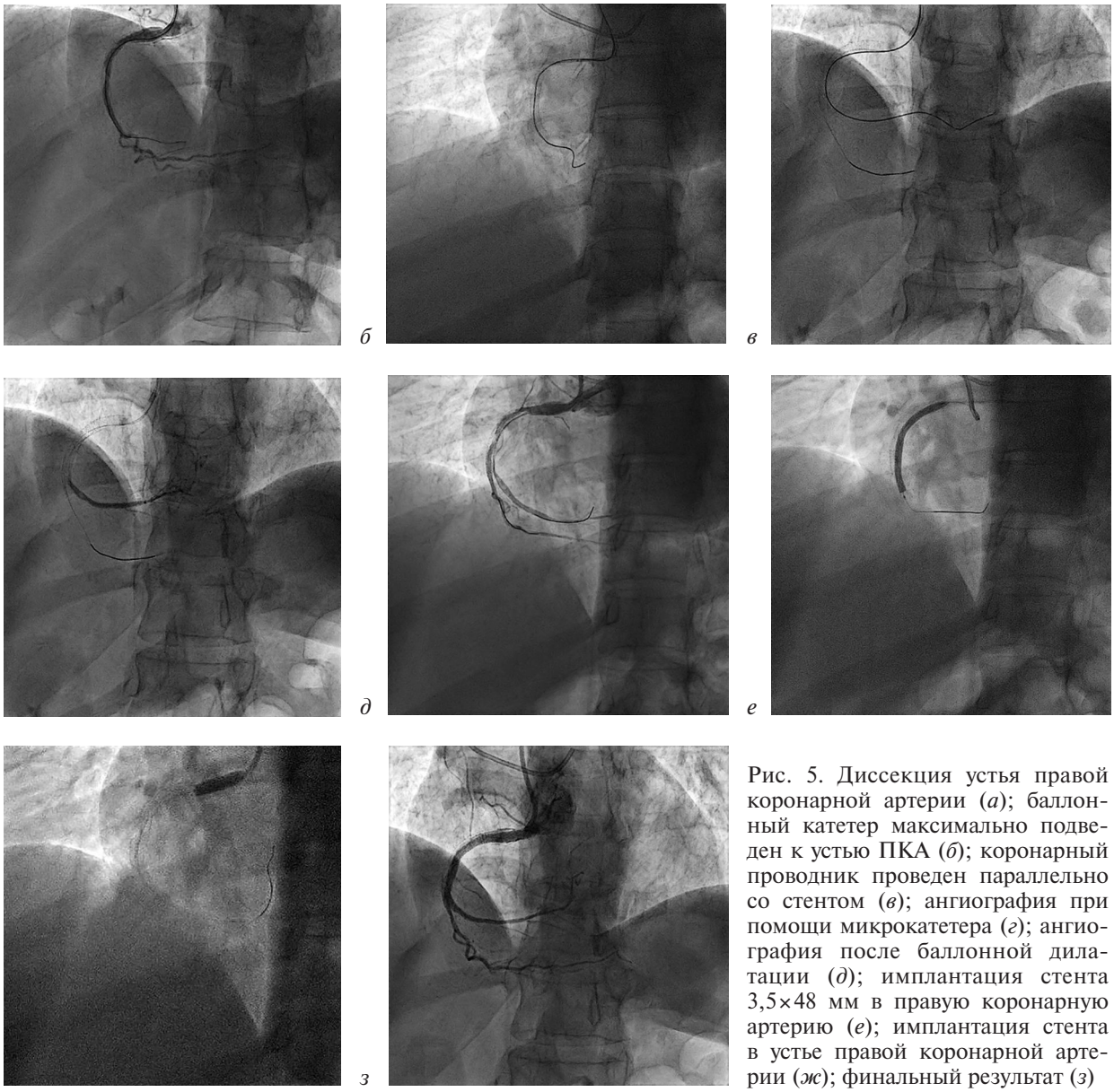

Рис. 5. Диссекция устья правой коронарной артерии (*а*); баллонный катетер максимально подведен к устью ПКА (*б*); коронарный проводник проведен параллельно со стентом (*в*); ангиография при помощи микрокатетера (*г*); ангиография после баллонной дилатации (*д*); имплантация стента 3,5×48 мм в правую коронарную артерию (*е*); имплантация стента в устье правой коронарной артерии (*ж*); финальный результат (*з*)

полностью извлечен, а баллонный катетер на проводнике Pilot 150 максимально подведен к устью ПКА, чтобы добиться «заклинивания» изначального пути проводника (рис. 5, *б*). Затем коронарный проводник Fielder XT-A был проведен параллельно. Рентгеноскопически позиция коронарного проводника выглядела так, как будто он находился вне просвета ранее установленного стента (рис. 5, *в*). Контрольное ретроградное контрастирование не позволило адекватно определить позицию проводника. С целью контроля позиции коронарного проводника при помощи удлинителя коронарного проводника был заведен микрокатетер Finecross. Проводник был извлечен из просвета микрокатетера и выполнена инъекция контраста в микрокатетер. Ангиография подтвердила, что микрокатетер находится в истинном просвете дистальной трети ПКА (рис. 5, *г*).

Впоследствии по микрокатетеру был заведен коронарный проводник SION Blue, а микрокатетер был извлечен. По коронарному проводнику подведен баллонный катетер 2,75×15 мм, выполнена серия дилатаций под давлением 12 атм на протяжении средней и дистальной третей. После этого на контрольной ангиографии – восстановление кровотока на всем протяжении ПКА (рис. 5, *д*). В область средней трети при помощи удлинителя проводникового катетера был проведен и имплантирован параллельно с ранее установленным стентом стент СЛП 3,5×48 мм под давлением 18 атм (рис. 5, *е*). Затем в устье ПКА подведен и имплантирован СЛП 4,5×12 мм (рис. 5, *ж*). На контрольной КАГ восстановлен адекватный антеградный кровоток (рис. 5, *з*).

В дальнейшем больная жалоб на ангинозные боли не предъявляла. На следующие сутки по данным ЭКГ: ритм синусовый 86 сокращений в минуту, улучшение АВ-проводимости (АВ-блокада 1 ст.) (рис. 6). По результатам суточного мониторирования ЭКГ (на 5-е сутки): ритм синусовый с ЧСС 62–117 уд/мин (в среднем 79 уд/мин). ЭхоКГ: гипокинез нижнебазального сегмента ЛЖ, глобальная сократительная функция миокарда ЛЖ в покое удовлетворительная, размер асинергии 5%, ФВ 62%.

Больная была выписана на 10-е сутки в удовлетворительном состоянии, ангинозный синдром не рецидивировал.

Ретроспективно анализируя наш клинический случай, мы считаем, что причиной развития данного осложнения является комплекс факторов, в частности наличие атеросклеротического

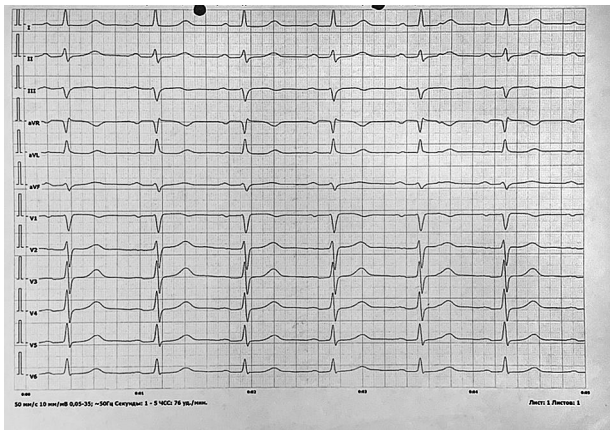

Рис. 6. Электрокардиограмма после вмешательства

поражения проксимального сегмента ПКА с аневризматическим расширением, некоаксиальная позиция диагностического катетера при контрастировании ПКА, а также молодой возраст и женский пол как самостоятельный фактор риска развития острой диссекции.

На основании оценки текущего клинического примера мы выделили ряд основополагающих компонентов успешного эндоваскулярного лечения. Прежде всего это обязательное контролируемое проведение коронарного проводника в дистальные отделы коронарной артерии. При этом ангиографический контроль целесообразнее выполнять ретроградно из противоположной коронарной артерии с целью предупреждения распространения диссекции при тугом антеградном контрастировании. Позиция коронарного проводника в крупной боковой ветви не гарантирует его нахождения в истинном русле, что и демонстрирует наш случай. При возникновении массивной диссекции зачастую происходит дистальная фенестрация отслоенного субинтимального мешка и дренирование его в истинный просвет, таким образом имеет место частичное восстановление кровотока (рис. 7, *а*). В нашем случае дренирование диссекционной полости произошло в крупную ВОК, и оператор, проведя коронарный проводник в крупную боковую ветвь, был убежден, что находится в истинном просвете, хотя на самом деле проводник был проведен через ложный канал и область фенестрации в ВОК (рис. 7, *б*). В дальнейшем при стентировании данной области произошло смещение интимы к противоположной стенке ПКА, что привело к механической окклюзии ПКА (рис. 7, *в*). Подтверждением этого факта является позиция успешно проведенного коронарного проводника при повтор-

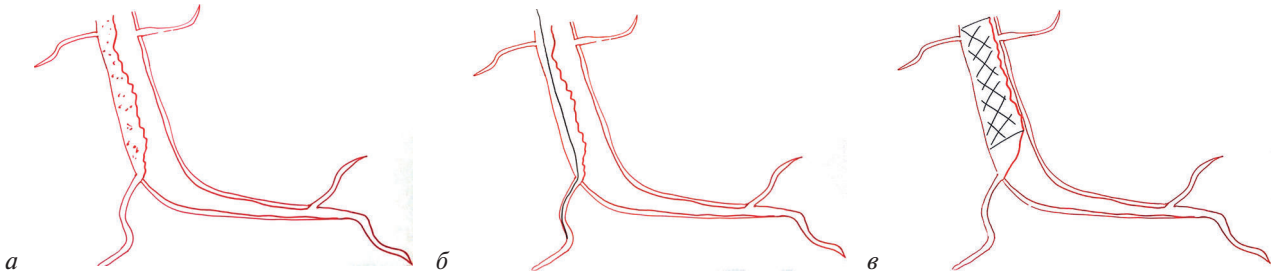

Рис. 7. Схематичные изображения:

а – дренирование полости диссекции в боковую ветвь; *б* – коронарный проводник, находящийся в ложном канале; *в* – окклюзия правой коронарной артерии, вызванная смещением интимы

ном вмешательстве (вне просвета стента), а также данные, полученные при ангиографии при помощи микрокатетера (см. рис. 5, *г*). Более того, объективным обстоятельством, подтверждающим положение первого стента в ложном канале, является отсутствие контрастирования ветви синусного узла и конусных ветвей (см. рис. 2, *в*).

Также необходимо отметить, что неоспоримое преимущество при верификации позиции проводника в просвете артерии имеют дополнительные методы визуализации. Оптимальным методом в таких условиях является внутрисосудистое ультразвуковое исследование (ВСУЗИ). По сравнению с оптической когерентной томографией (ОКТ) ВСУЗИ имеет более глубокую проникающую способность, благодаря чему можно с большей точностью распознать глубокие слои коронарной артерии при определении истинного канала. Кроме того, использование ОКТ ассоциировано с высоким риском распространения диссекции коронарной артерии, поскольку проведение данного исследования требует тугого наполнения контрастом просвета артерии. К сожалению, на момент проведения вмешательств, описанных в нашем клиническом примере, мы не имели возможности использовать ВСУЗИ, что, на наш взгляд, является дополнительным фактором, негативно повлиявшим на ход первичного стентирования.